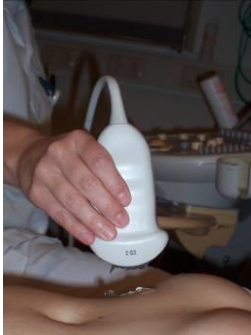

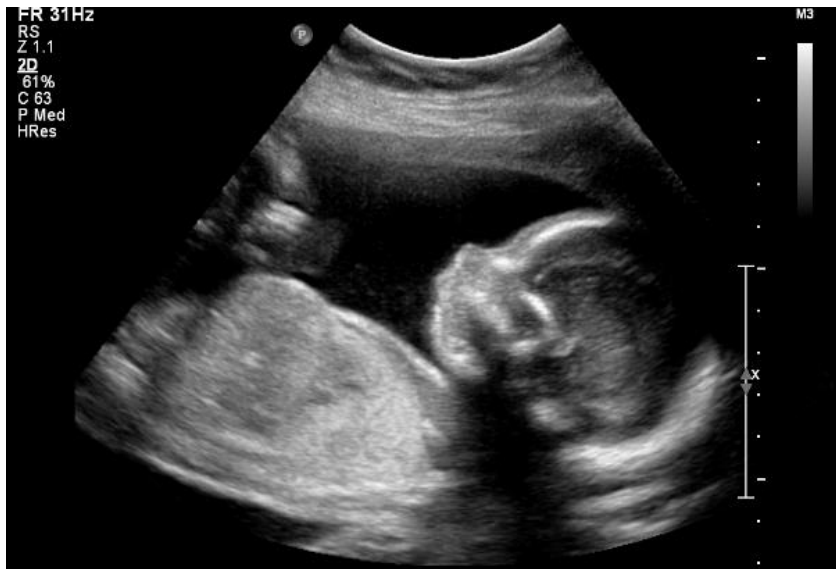## Foto's casussen

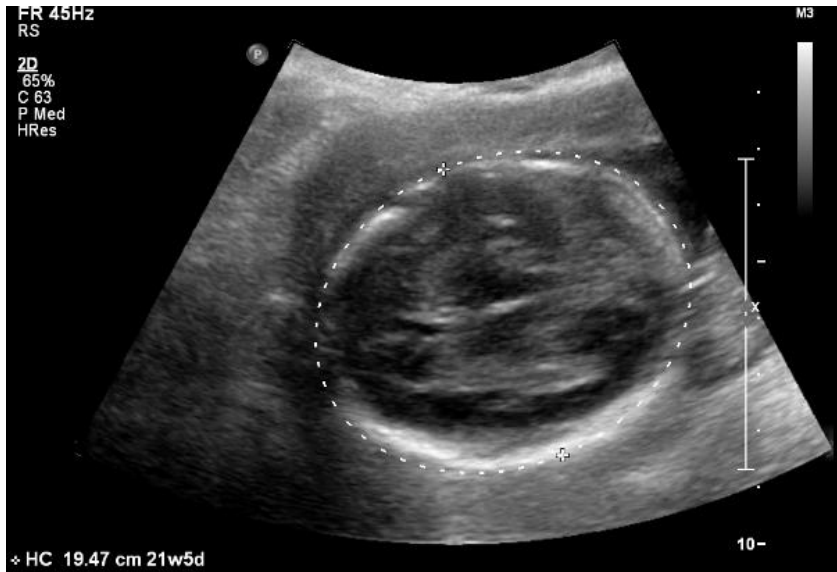1. Beelden bij casus 1: in blijde verwachting, hoofdstuk 4



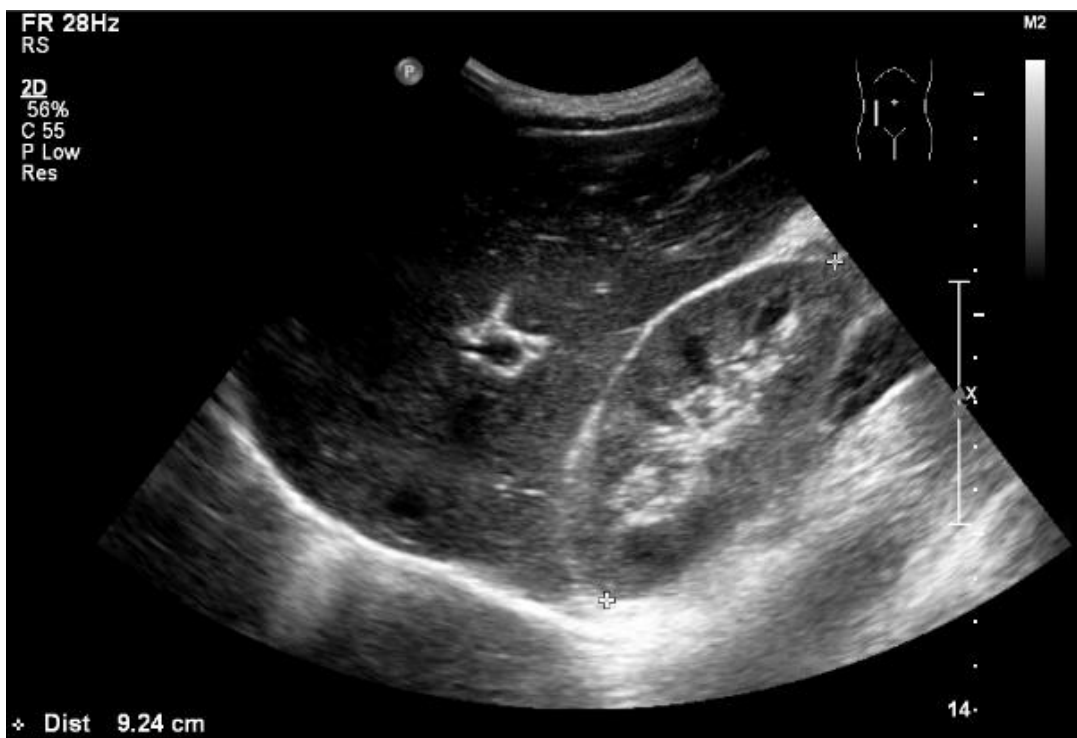Het maken van een echo

---







2. Beelden bij casus 2: pijn in de rug, hoofdstuk 4

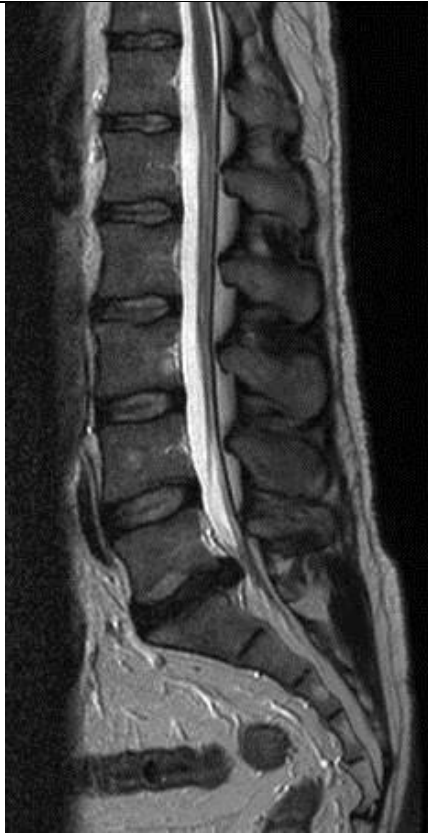

Echo

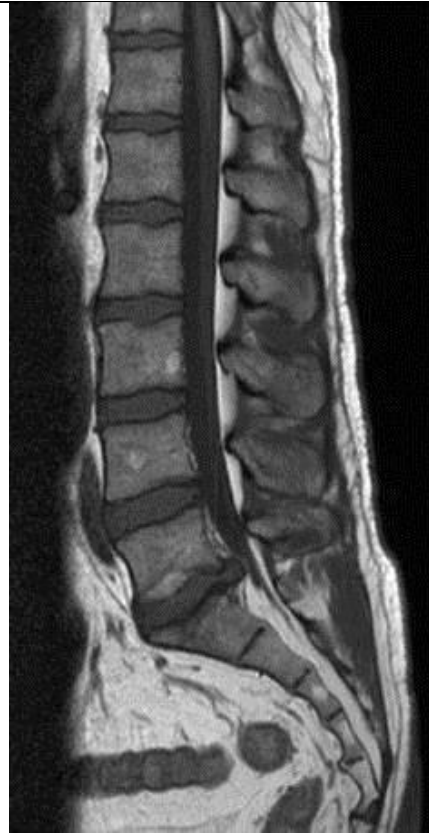3. Beelden bij casus 3: HNP?, hoofdstuk 4

|  |   |
|--|---|
|  |  |
| PA(posterior-anterior) X-LWK   | Laterale X- LWK   |

Echo

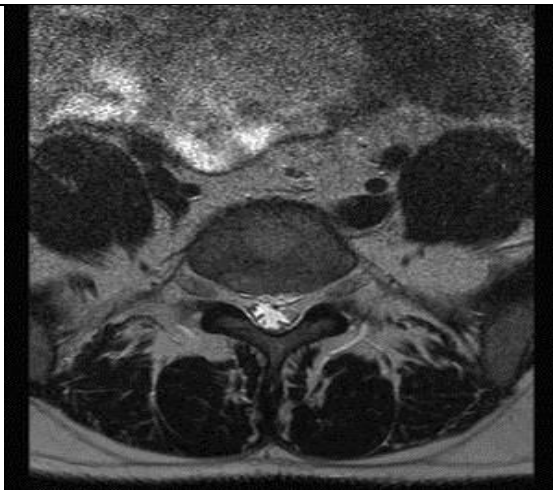


MRI T2 LWK sagitaal

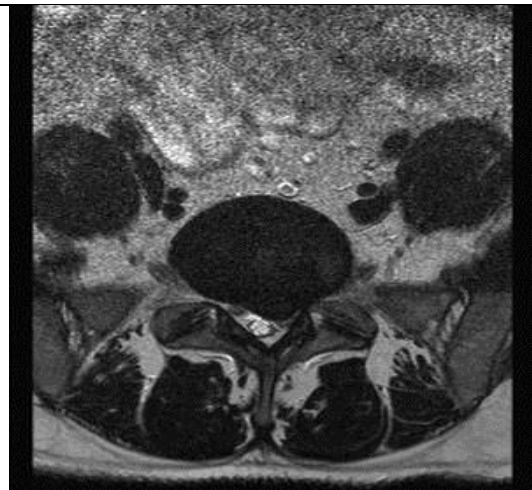

MRI T1 LWK sagitaal

MRI



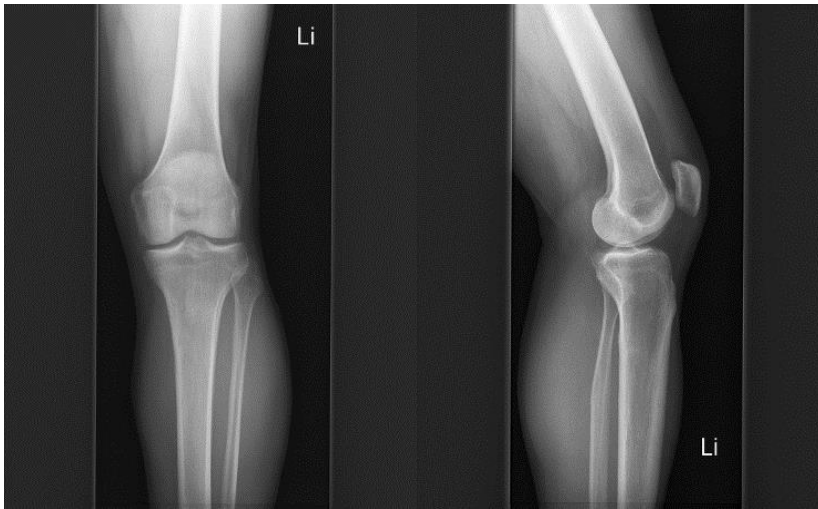
MRI LWK T2 L5 transversaal



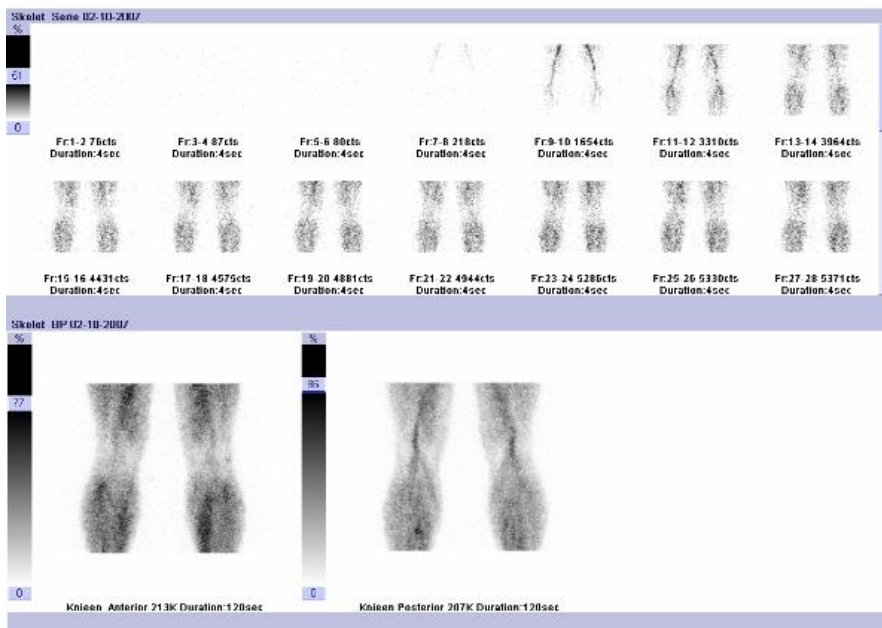
MRI LWK T2 discus

Transversale doorsneden MRI

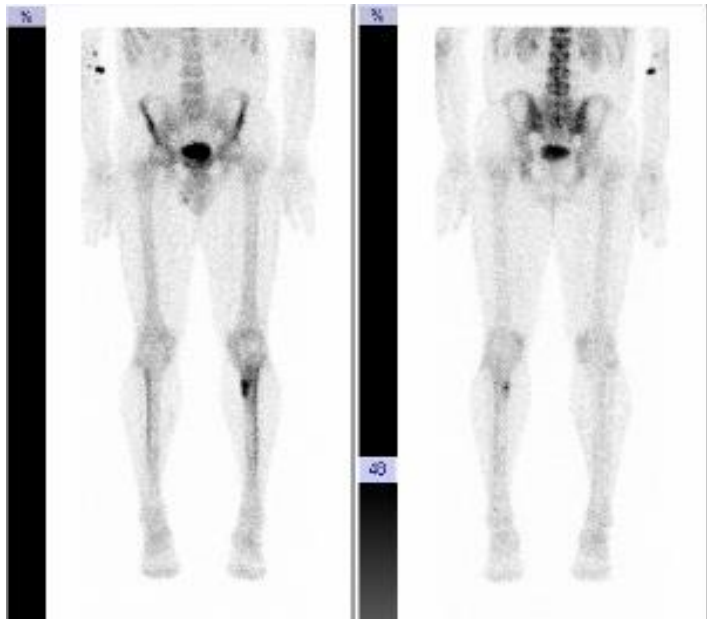4. Beelden bij casus 1: een trimmerskniptje, hoofdstuk 5



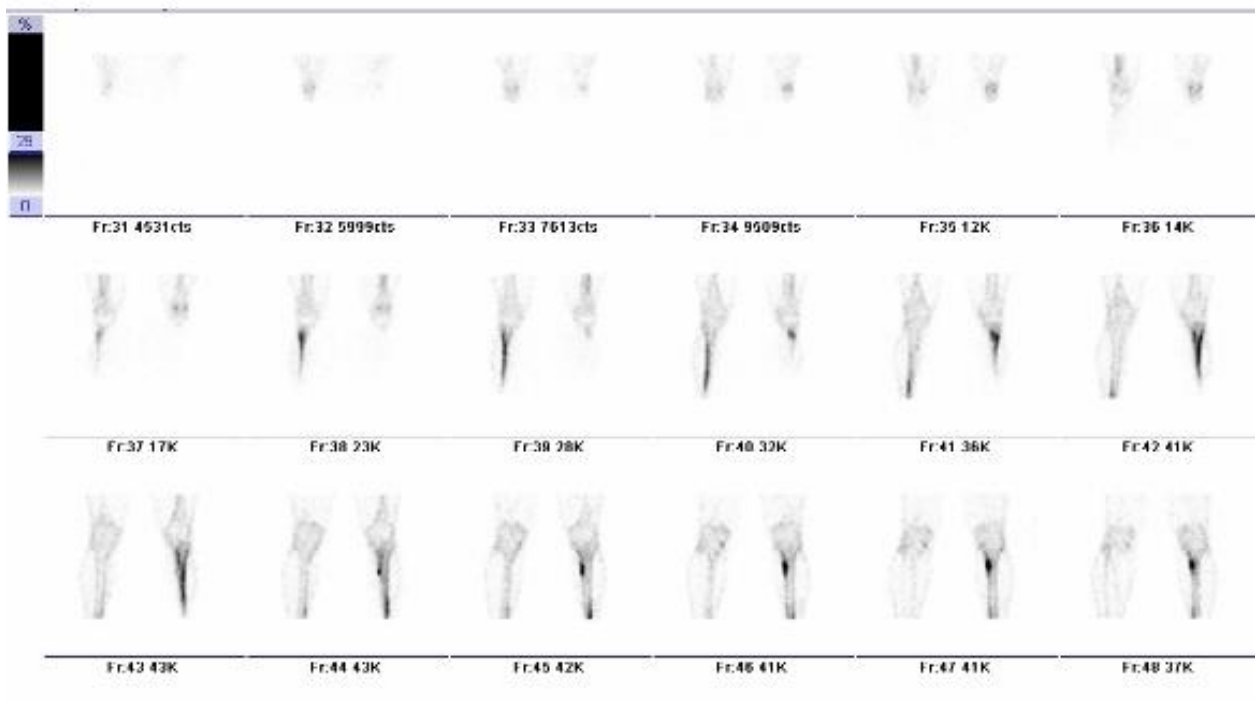Röntgenfoto's



Dynamisch skeletscintigram

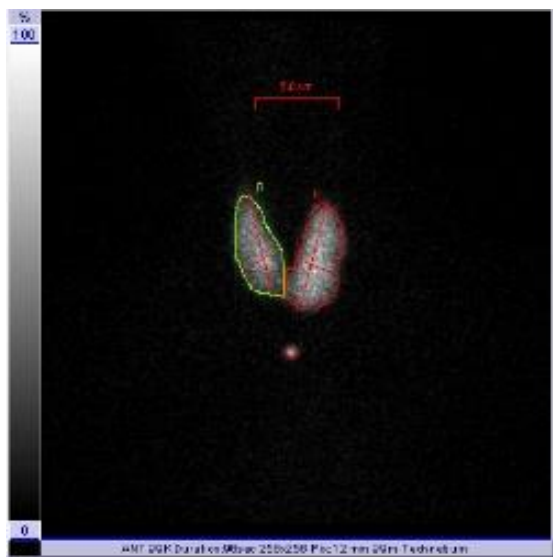
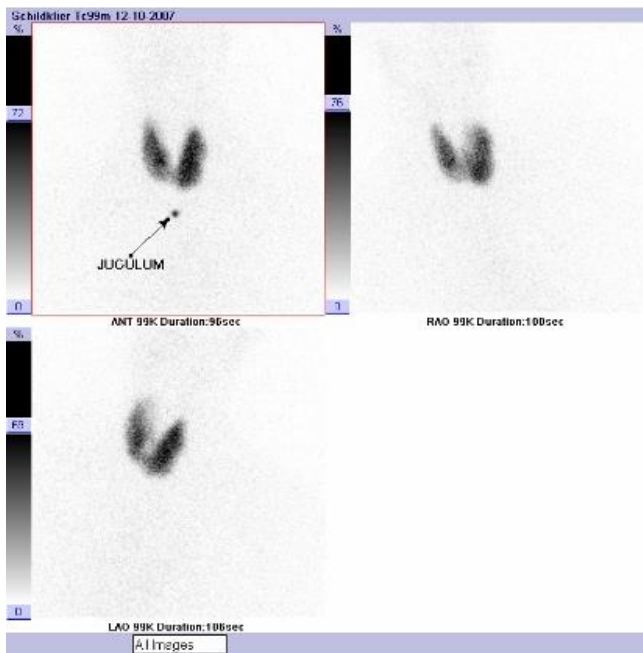

Statisch skeletscintigram



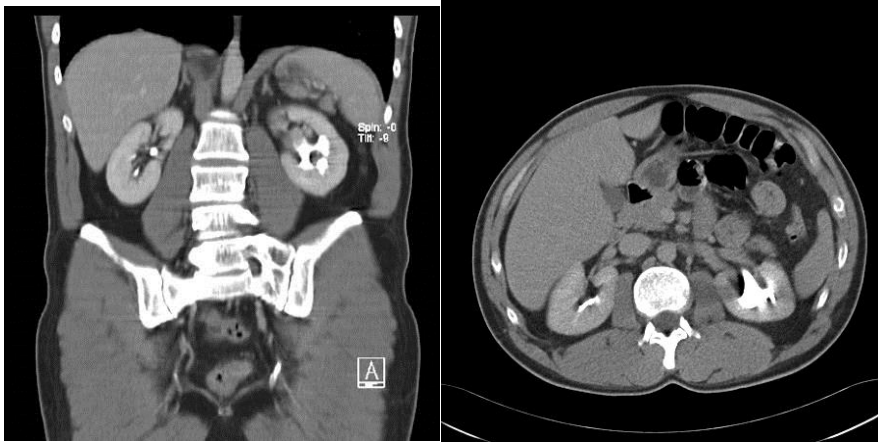
SPECT opnames knie

5. Beelden bij casus 2: vervelende schildklier!, hoofdstuk 5



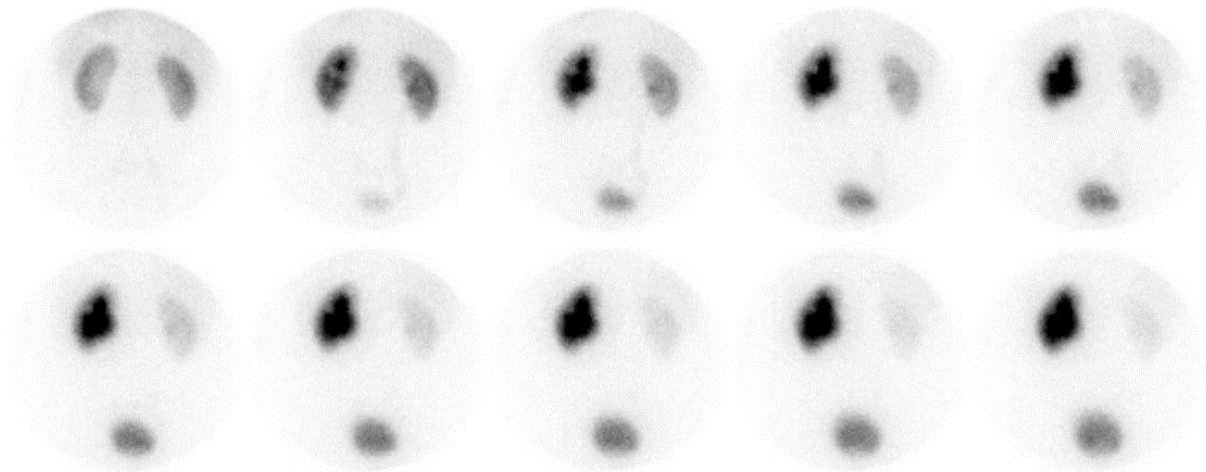
Schildklierscintigram

6. Beelden bij casus 3: pijn in de linkerzij, hoofdstuk 5



Twee beelden van de CT-scan.

---



Het renogram na toediening van lasix.

---



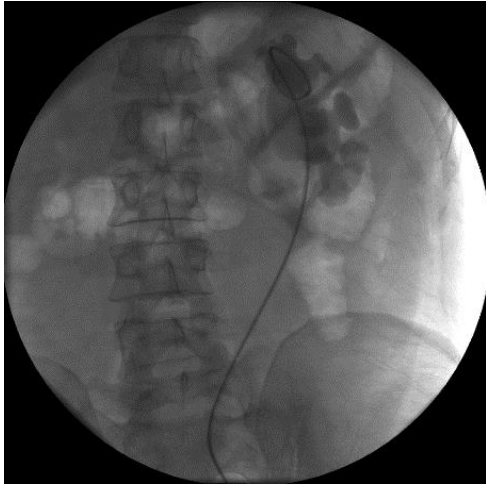
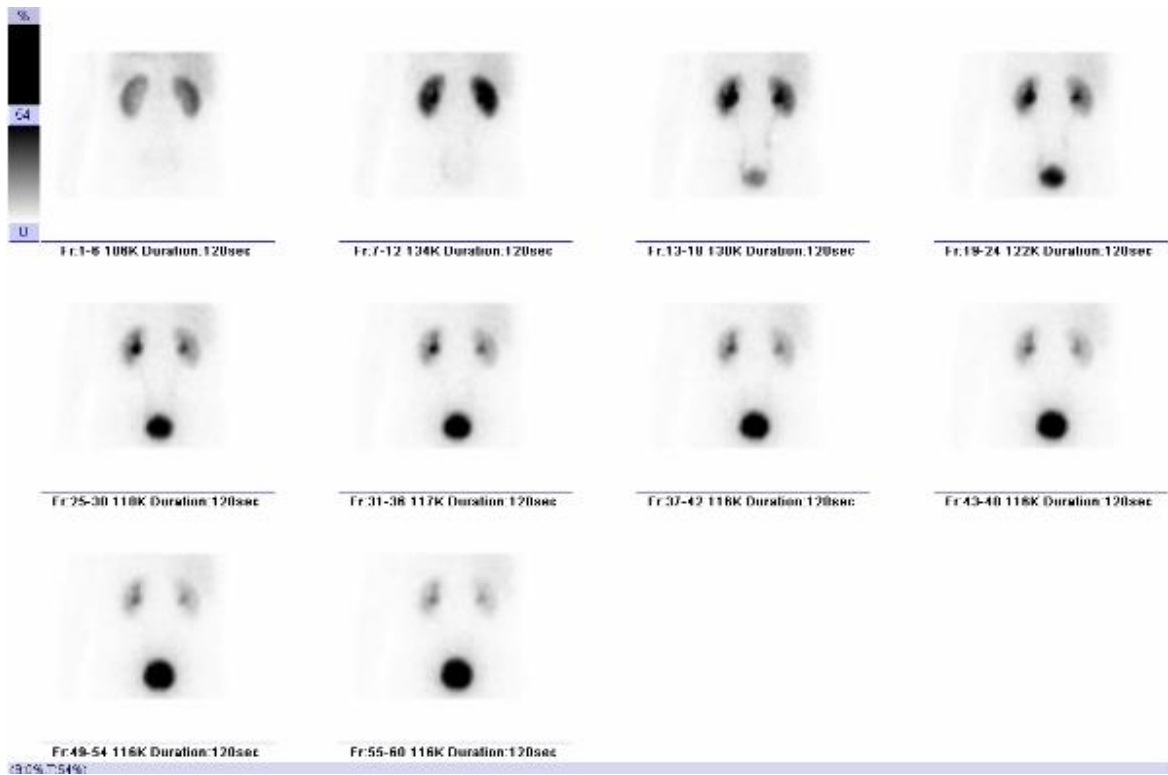
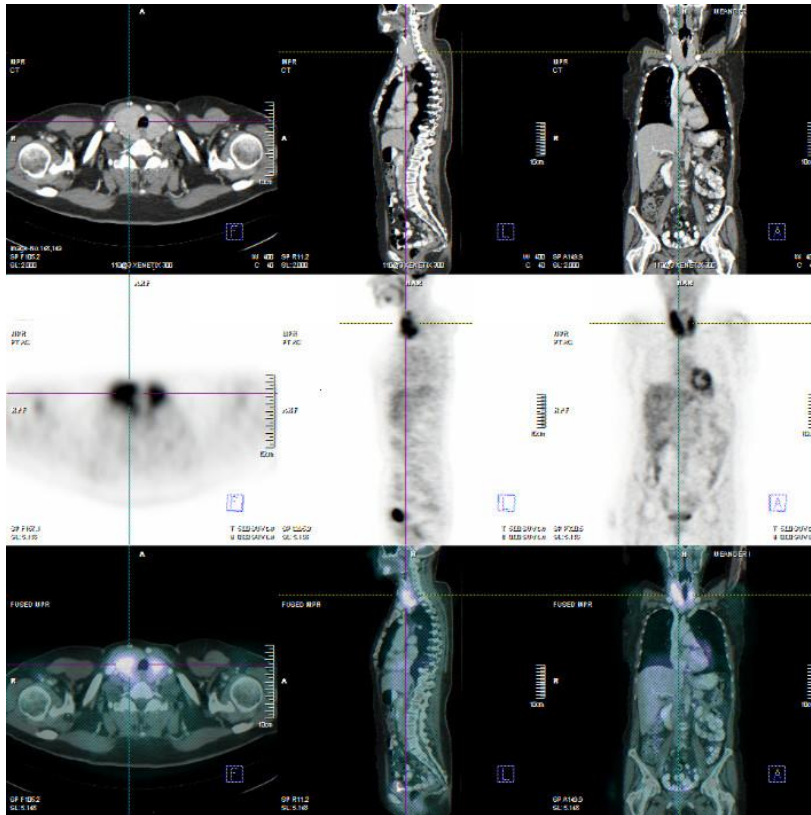


Foto onder röntgendoorlichting na het inspuiten van contrastmiddel.



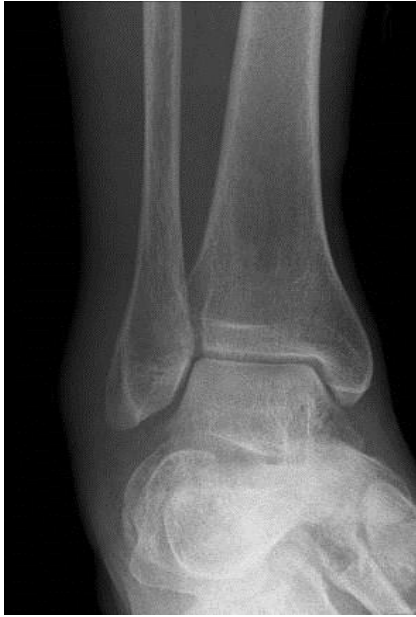Het renogram na toevoeging van lasix een half ja

7. Beelden bij casus 4: thyreoiditis, hoofdstuk 5

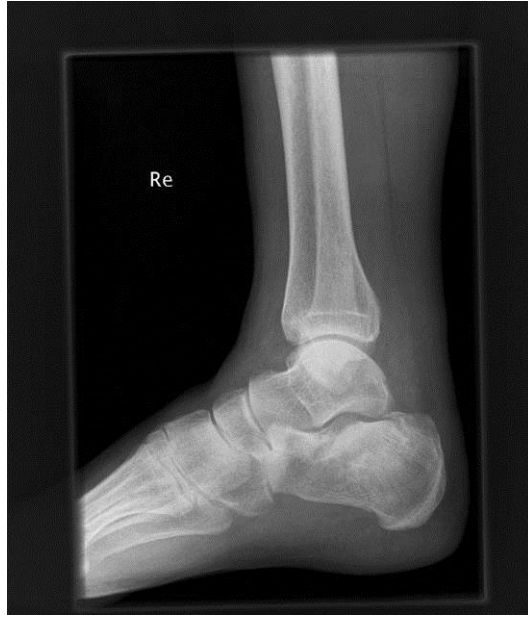

Gefuseerde PET en CT scan

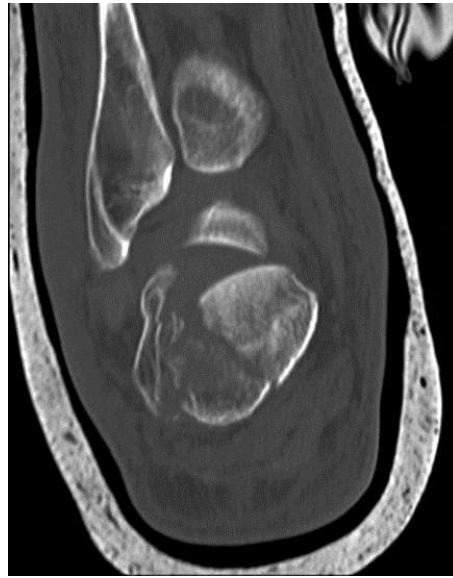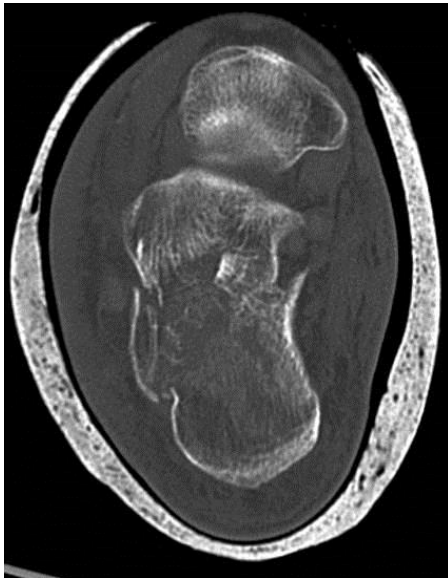
8. Beelden bij casus 1: calcaneusfractuur, hoofdstuk 6



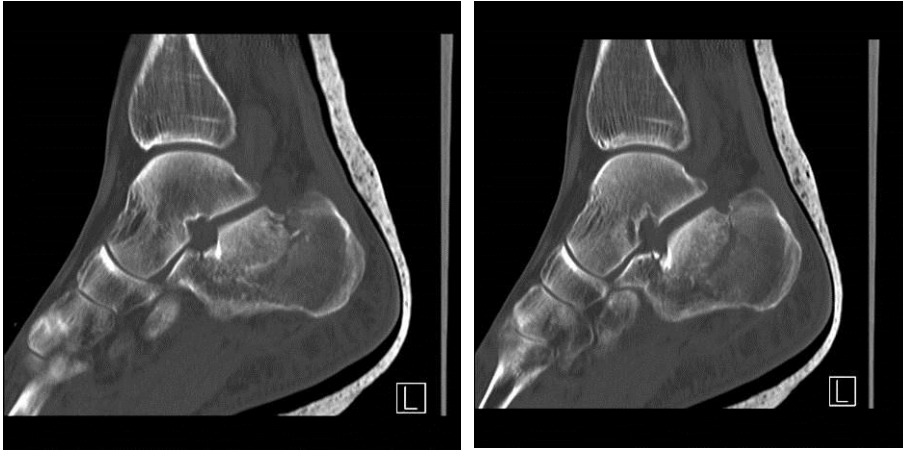
AP-enkel (gemaakt op SEH)



Laterale enkel

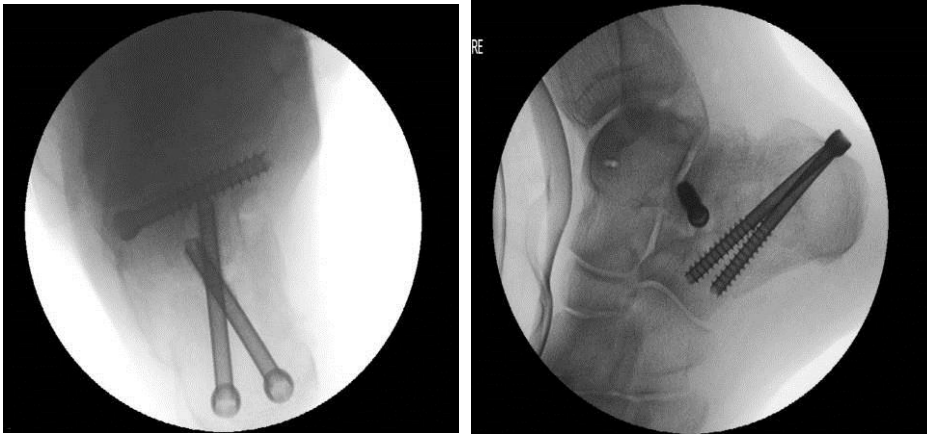


Plaatjes van de CT-scan



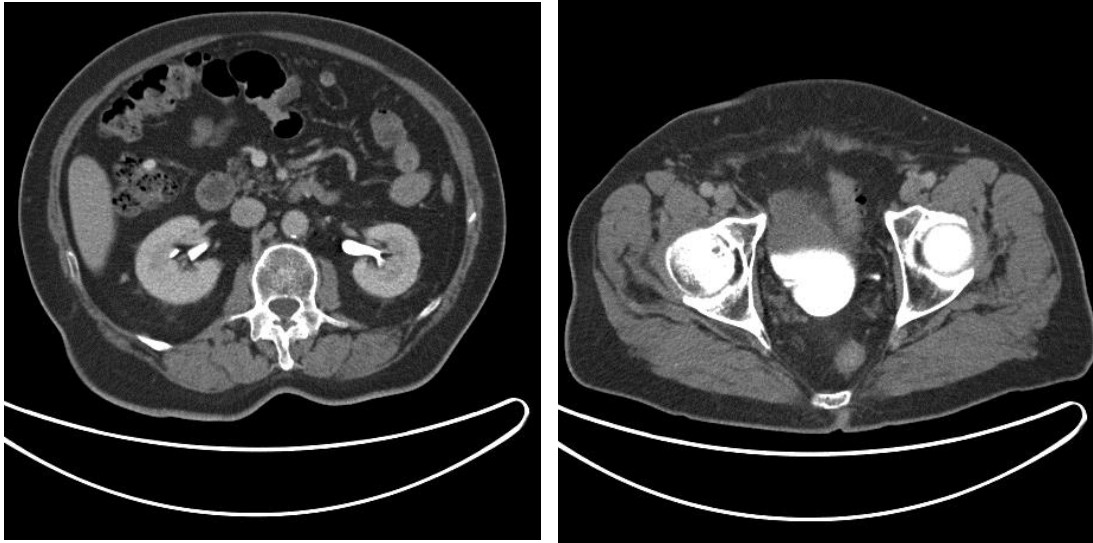
MPR's van de CT

---



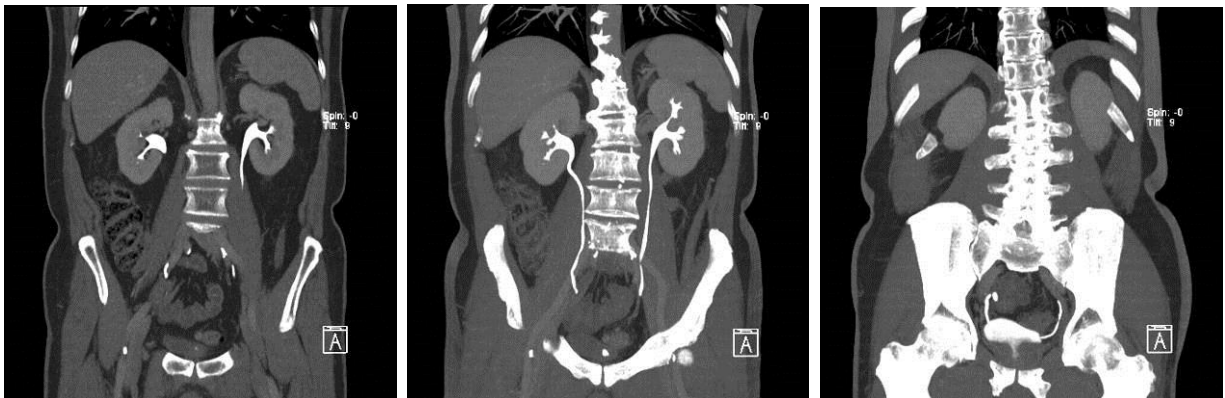
De operatieplaatjes

9. Beelden bij casus 2: CT-nieren 2-fase, hoofdstuk 6



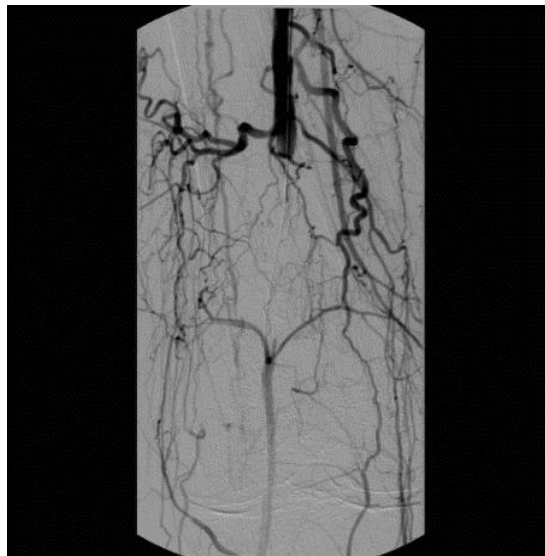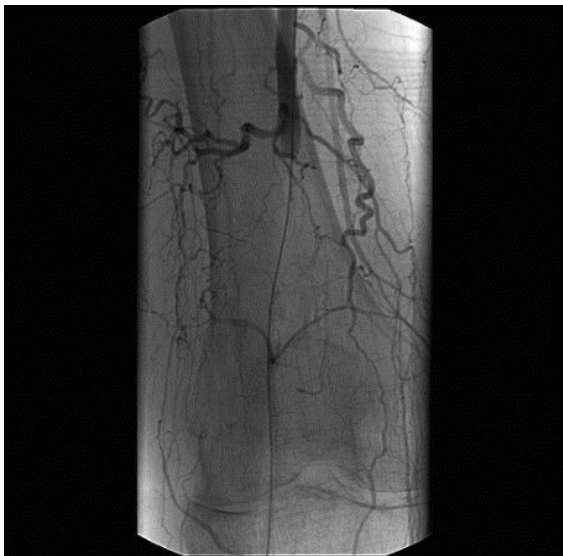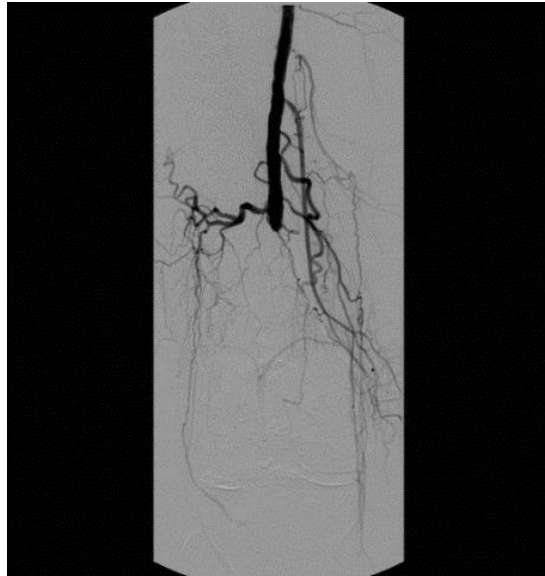
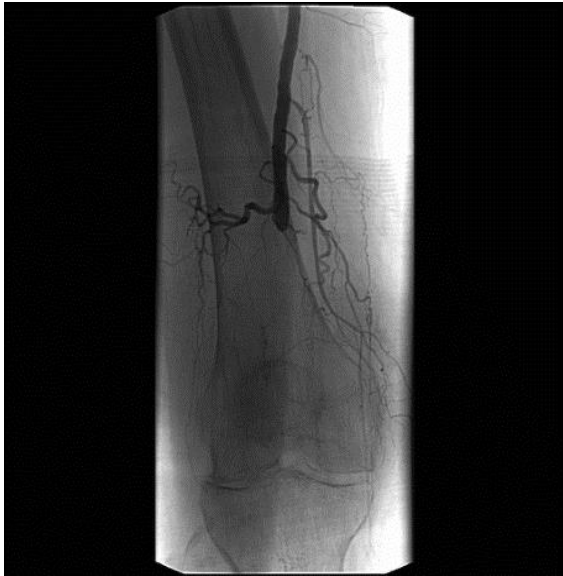CT-nieren

---



Enkele MIP's (= maximale intensiteit projecties van de CT-scan)

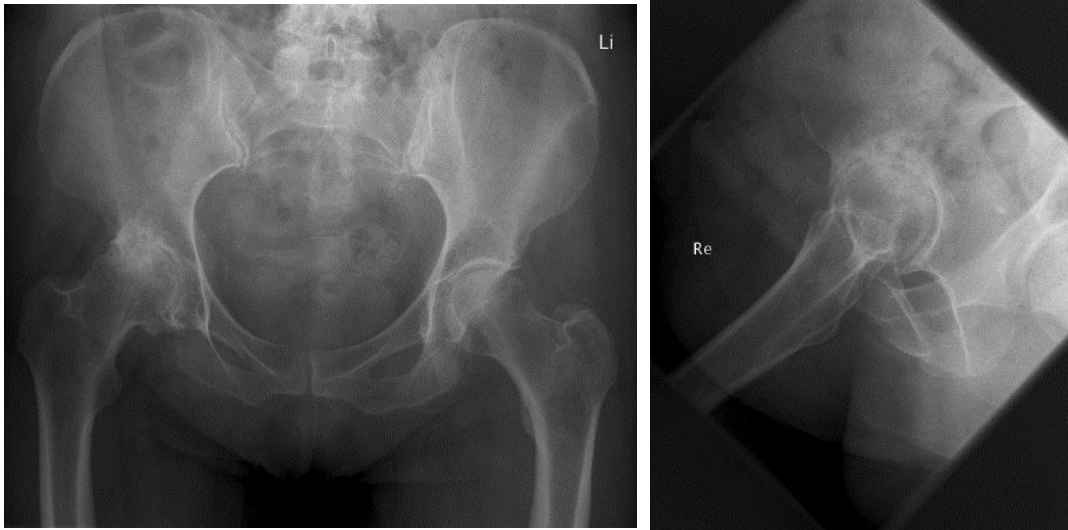
10. Beelden bij casus 3: angiografie van beenvaten, hoofdstuk 6



Angiografie met rechts de subtractieplaatjes

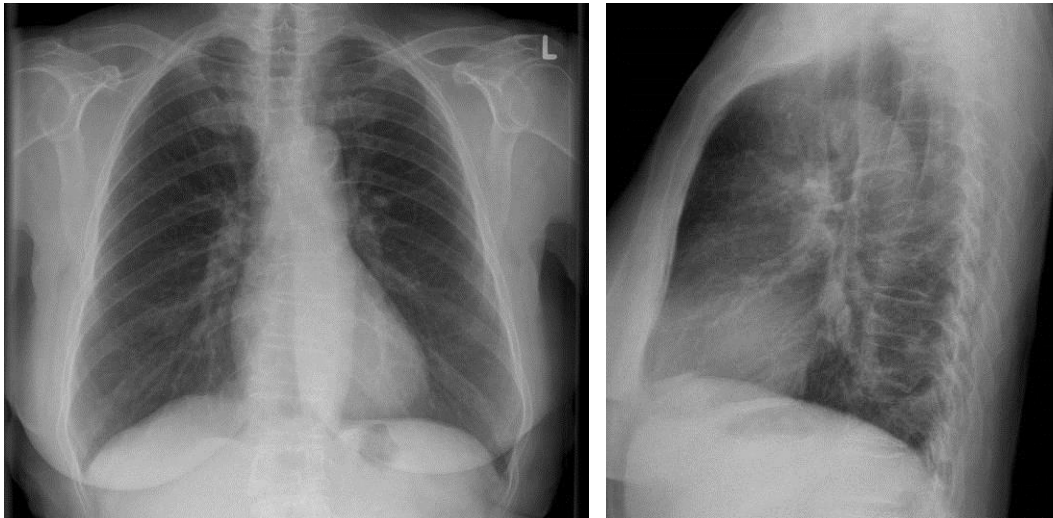
---

11. Beelden bij casus 4: een nieuwe heup, hoofdstuk 6



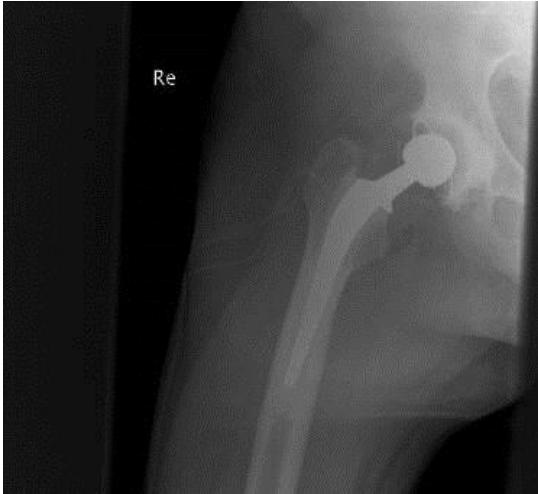
De eerste röntgenfoto's

---



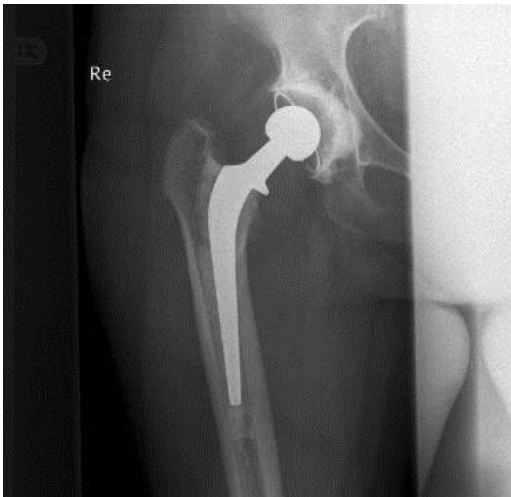De thoraxfoto's.

---



Röntgenfoto na de operatie op zaal

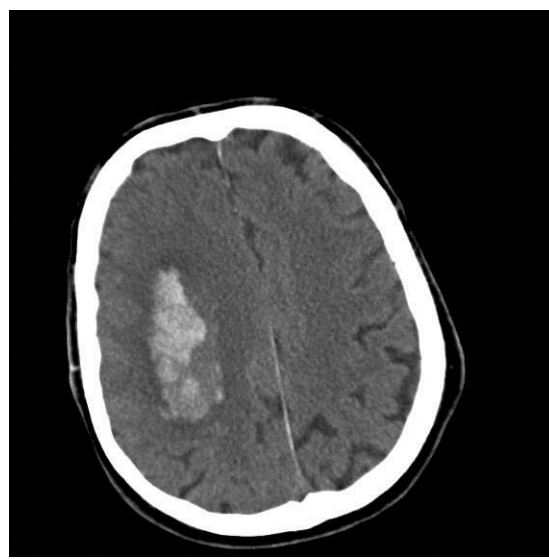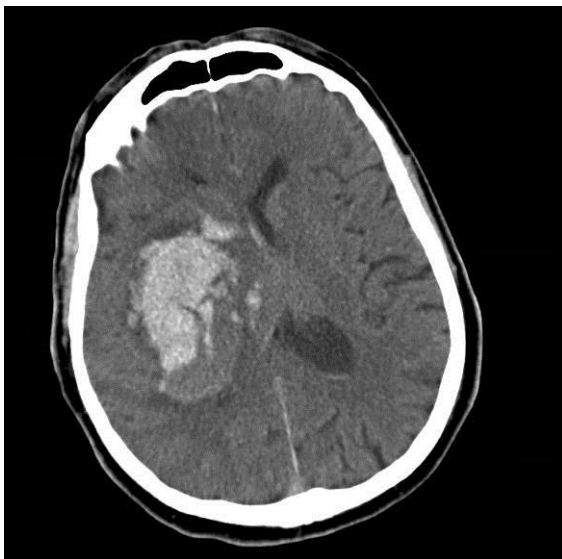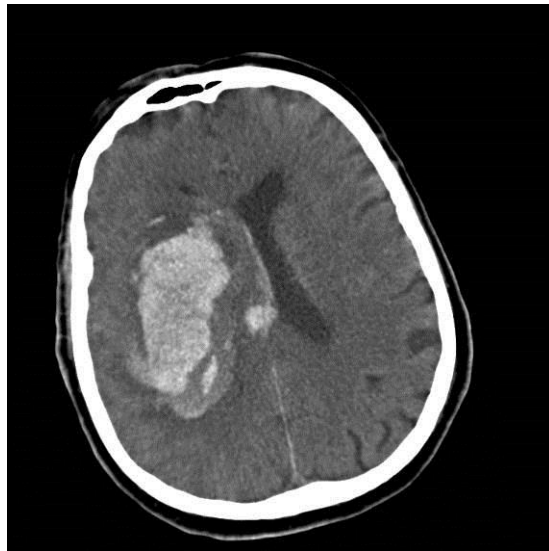
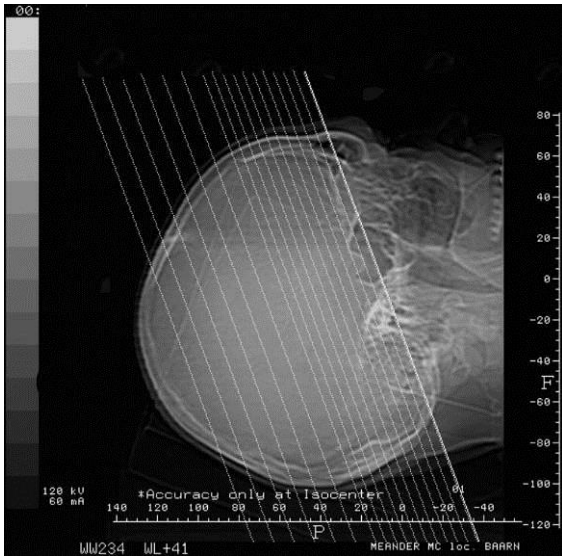
---



De laatste controlefoto

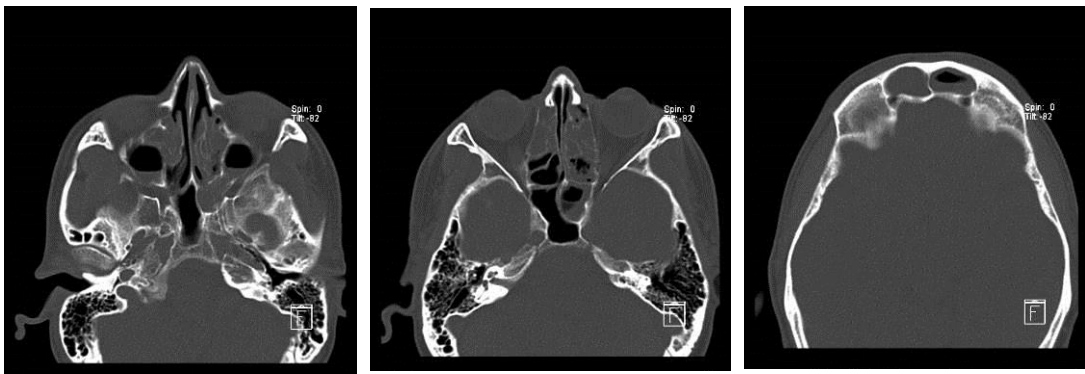
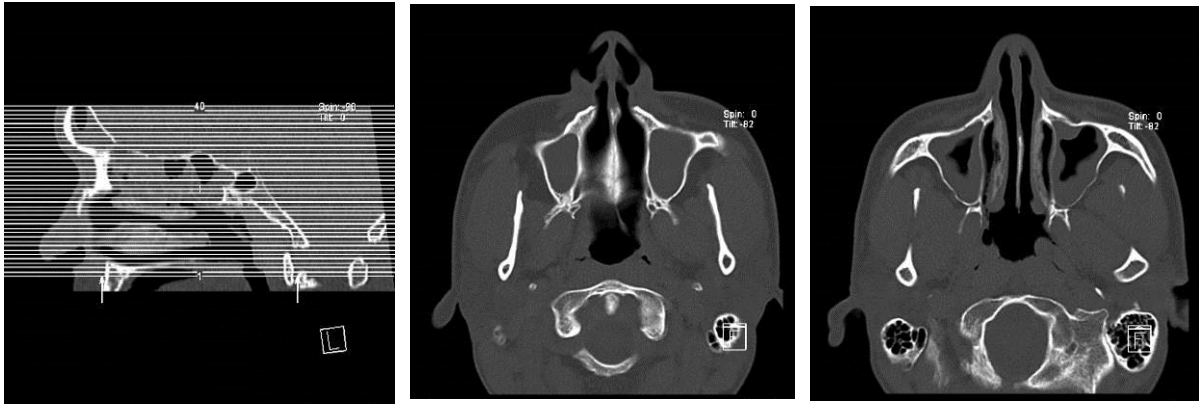

12. Beelden bij casus 5: hersenbloeding, hoofdstuk 6



CT-hersenen

13. Beelden bij casus 6: CT-sinus, hoofdstuk 6



Transversale MPR CT-sinus

